PATHOLOGIES · COLONNE VERTÉBRALE

Tumeurs de la colonne vertébrale et de la moelle épinière

Sous ce terme se regroupent des lésions très différentes, le plus souvent bénignes lorsqu'elles naissent dans le canal, plus souvent métastatiques lorsqu'elles touchent l'os. Leur prise en charge se décide au cas par cas, avec un objectif constant : préserver la fonction neurologique.

Contenu sous la responsabilité du **Dr Gilles Zah-Bi**, neurochirurgien (RPPS 10101231446) · Date de relecture : 6 novembre 2026

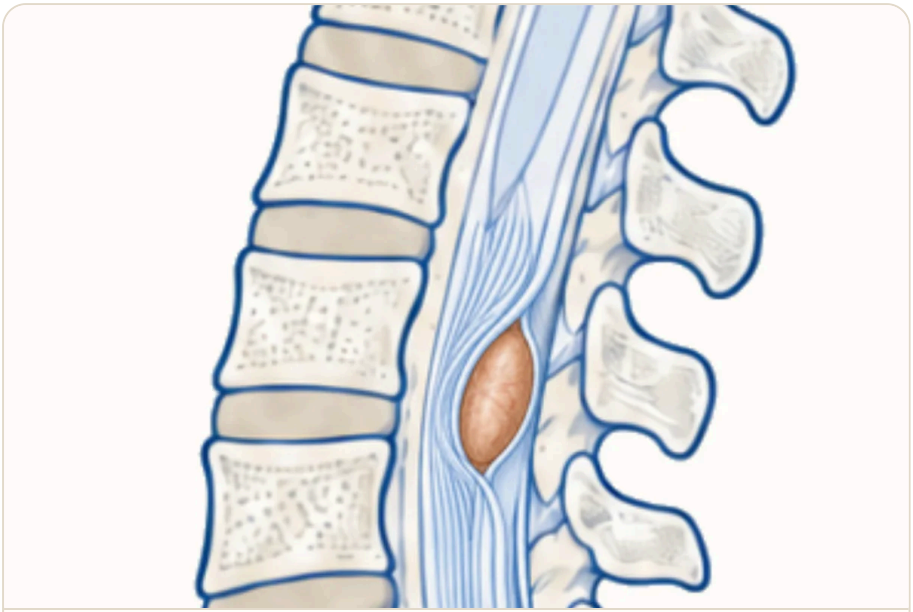

Exemple de tumeur intradurale : un schwannome développé sur une racine nerveuse, dans la région lombaire.
Vue schématique : elle ne remplace pas l'imagerie.

L'ESSENTIEL EN 30 SECONDES

FRÉQUENCE	SYMPTÔMES	EXAMEN CLÉ	TRAITEMENT
Rares, à l'exception des métastases vertébrales, plus fréquentes	Douleurs du dos souvent nocturnes, troubles sensitifs, faiblesse, troubles de la marche	IRM de la colonne avec injection	Surveillance, chirurgie, radiothérapie ou traitements oncologiques, décidés en RCP

De quoi s'agit-il ?

La colonne vertébrale protège la moelle épinière et les racines nerveuses qui en partent. Une tumeur peut se développer dans l'os des vertèbres, dans le canal qui contient la moelle, ou dans la moelle elle-même. Ces tumeurs sont très différentes les unes des autres par leur nature, leur évolution et leur traitement.

On les classe selon leur position par rapport à la dure-mère, l'enveloppe qui entoure la moelle et les racines :

- **les tumeurs intradurales extramédullaires**, situées à l'intérieur de l'enveloppe, mais en dehors de la moelle. Ce sont surtout les **méningiomes**, nés des méninges, et les **schwannomes** (aussi appelés neurinomes) et **neurofibromes**, nés de la gaine d'une racine nerveuse. Elles sont le plus souvent bénignes ;
- **les tumeurs intramédullaires**, qui naissent dans la moelle elle-même : **épendymomes**, **astrocytomes**, **hémangioblastomes**. Elles sont rares ;
- **les tumeurs de la queue de cheval**, c'est-à-dire du faisceau de racines nerveuses situé sous la fin de la moelle, dans la région lombaire : schwannomes, épendymomes du filum terminal ;
- **les tumeurs osseuses de la vertèbre** : **tumeurs osseuses primitives**, nées de l'os lui-même, bénignes ou malignes, et surtout **métastases vertébrales**, c'est-à-dire des localisations dans la vertèbre d'un cancer né ailleurs.

Le terme de « tumeur » ne signifie donc pas toujours « cancer ». Beaucoup de tumeurs du canal rachidien sont bénignes et peuvent être guéries par une exérèse complète.

Causes et facteurs favorisants

Pour la plupart des tumeurs primitives du canal et de la moelle, aucune cause n'est identifiée. Elles ne sont pas favorisées par le mode de vie.

Certaines maladies génétiques prédisposent à des tumeurs multiples :

- la neurofibromatose de type 1, associée aux neurofibromes ;
- la neurofibromatose de type 2, associée aux schwannomes, méningiomes et épendymomes ;
- la maladie de von Hippel-Lindau, associée aux hémangioblastomes.

Les méningiomes rachidiens sont plus fréquents chez la femme, surtout après 50 ans, et le plus souvent situés dans la région dorsale.

Les métastases vertébrales surviennent chez des personnes atteintes d'un cancer, connu ou parfois découvert à cette occasion. Les cancers qui touchent le plus souvent la colonne sont ceux du sein, du poumon, de la prostate, du rein et de la thyroïde, ainsi que le myélome, une maladie du sang qui atteint les os.

Les symptômes

Les symptômes dépendent de la localisation et de la vitesse de croissance de la tumeur. Ils s'installent souvent progressivement, ce qui peut retarder le diagnostic.

- **Douleurs du dos ou du cou**, souvent persistantes, non soulagées par le repos, et typiquement **nocturnes**, réveillant le patient ou l'obligeant à se lever. Ce caractère inflammatoire les distingue des douleurs mécaniques habituelles.
- **Douleur sur le trajet d'un nerf** (radiculalgie), dans un bras, une jambe ou en ceinture autour du thorax.
- **Troubles de la sensibilité** : engourdissement, fourmillements, sensation de froid ou de brûlure, perception moins fine de la position des pieds.
- **Faiblesse** des jambes ou des bras, raideur, troubles de la marche et de l'équilibre.
- Plus tardivement, **troubles urinaires, intestinaux ou sexuels**.

Doivent particulièrement alerter : une douleur du dos chez une personne ayant un antécédent de cancer, une douleur nocturne qui ne cède pas, un amaigrissement inexpliqué ou de la fièvre associés.

> Appelez le 15 si apparaissent, en quelques heures ou quelques jours, une faiblesse des jambes, des troubles de la marche, un engourdissement qui remonte sur le corps ou des troubles pour uriner ou aller à la selle. Une compression de la moelle épinière est une urgence, en particulier chez une personne atteinte d'un cancer.

Comment cela évolue-t-il ?

L'évolution est très différente selon la nature de la tumeur.

Les tumeurs bénignes du canal, comme les méningiomes et les schwannomes, grossissent en général lentement, sur des années. Une petite tumeur découverte par hasard, sans symptôme, peut rester stable longtemps. Lorsqu'elle comprime la moelle ou les nerfs, les troubles s'aggravent progressivement.

Les tumeurs intramédullaires ont une évolution variable selon leur type et leur grade, c'est-à-dire leur degré d'agressivité.

Les métastases vertébrales peuvent fragiliser la vertèbre et provoquer un tassement, source de douleurs et parfois d'instabilité. Elles peuvent aussi comprimer la moelle, parfois rapidement. Leur évolution dépend du cancer d'origine et de sa réponse aux traitements.

Dans tous les cas, la récupération neurologique dépend beaucoup de l'état neurologique au moment du traitement. Un diagnostic précoce est donc important.

Le diagnostic

Le diagnostic repose sur l'examen clinique et neurologique, puis sur l'imagerie.

- **L'IRM de la colonne, avec injection de produit de contraste**, est l'examen de référence. Elle localise la tumeur, précise ses rapports avec la moelle et les racines et oriente vers sa nature. L'IRM de l'ensemble de la colonne est souvent utile pour rechercher d'autres lésions.
- **Le scanner** précise l'atteinte de l'os et la solidité de la vertèbre.
- **Le bilan d'extension**, en cas de suspicion de métastase : scanner du thorax, de l'abdomen et du bassin, parfois TEP-scanner, bilan sanguin.
- **La biopsie**, c'est-à-dire le prélèvement d'un fragment de la lésion, est nécessaire lorsque la nature de la tumeur osseuse n'est pas connue. Elle est souvent réalisée par voie percutanée, sous scanner.

Dans la plupart des cas, la nature exacte de la tumeur n'est confirmée que par l'analyse au microscope de la tumeur retirée.

Pour la consultation, apportez les images et les comptes rendus de toutes vos IRM et scanners, les éventuels comptes rendus de biopsie et d'anatomopathologie, les courriers de votre oncologue si vous êtes suivi pour un cancer, et la liste de vos traitements, notamment anticoagulants ou antiagrégants.

Les traitements

La stratégie de traitement est discutée en **réunion de concertation pluridisciplinaire (RCP)**, qui associe neurochirurgiens, oncologues, radiothérapeutes, radiologues et anatomopathologistes, en particulier pour les tumeurs malignes et les métastases.

Les options sont les suivantes :

- **la surveillance** par IRM, pour une petite tumeur bénigne sans symptôme ;
- **la chirurgie**, dont l'objectif est d'enlever la tumeur lorsque c'est possible, de libérer la moelle et les nerfs et, si nécessaire, de stabiliser la colonne. Pour les tumeurs bénignes intradurales, une exérèse complète est souvent possible ; l'intervention se fait sous microscope. Voir la fiche Chirurgie des tumeurs de la colonne et de la moelle ;
- **la stabilisation** de la colonne par vis et tiges, parfois par voie percutanée, lorsqu'une vertèbre est fragilisée. Voir la fiche Arthrodèse vertébrale. Une cimentoplastie, c'est-à-dire l'injection de ciment dans la vertèbre, peut être proposée dans certains cas ;
- **la radiothérapie** ou la radiothérapie stéréotaxique, très précise, notamment pour les métastases, en complément de la chirurgie ou à sa place ;
- **les traitements oncologiques** (chimiothérapie, hormonothérapie, thérapies ciblées, immunothérapie), adaptés au cancer d'origine ;
- **le traitement de la douleur**, qui accompagne toutes les étapes.

Quand une intervention est-elle discutée ?

Une intervention est discutée notamment :

- pour une tumeur bénigne qui comprime la moelle ou les nerfs et provoque des symptômes, ou qui grossit ;

- pour une tumeur intramédullaire évolutive, lorsque son exérèse paraît possible avec un risque acceptable ;
- en cas de compression de la moelle par une métastase, surtout lorsque l'état général et le pronostic du cancer le permettent ;
- en cas d'instabilité de la colonne ou de risque de fracture d'une vertèbre fragilisée ;
- lorsqu'un diagnostic par prélèvement est nécessaire et ne peut pas être obtenu autrement.

Le délai dépend de la situation : une compression de la moelle d'aggravation rapide est une urgence, alors qu'une petite tumeur bénigne stable relève d'une décision réfléchie. Les risques varient beaucoup selon la localisation de la tumeur. Ils comprennent notamment l'aggravation transitoire ou durable des troubles neurologiques, en particulier pour les tumeurs intramédullaires, la fuite de liquide cérébrospinal, l'infection et l'hématome. Ils sont détaillés en consultation.

Questions fréquentes

Une tumeur de la moelle est-elle forcément un cancer ?

Non. La majorité des tumeurs situées dans le canal, comme les méningiomes et les schwannomes, sont bénignes. Elles peuvent toutefois comprimer la moelle et nécessiter un traitement.

Faut-il toujours opérer ?

Non. Une petite tumeur bénigne sans symptôme peut être surveillée. Pour les métastases, la radiothérapie et les traitements oncologiques ont une place importante. La décision est individuelle et souvent prise en réunion de concertation pluridisciplinaire.

La tumeur peut-elle revenir après l'intervention ?

Après l'exérèse complète d'une tumeur bénigne, la récidive est peu fréquente mais possible. C'est pourquoi une surveillance par IRM est programmée pendant plusieurs années.

Qui me suivra après l'intervention ?

Le suivi associe le neurochirurgien et, selon la nature de la tumeur, l'oncologue, le radiothérapeute et votre médecin traitant. Un compte rendu est adressé à vos médecins.

Pour aller plus loin

Informations complémentaires auprès des sociétés savantes et organismes de référence :

- Société Française de Neurochirurgie — Espace patients (https://www.sfneurochirurgie.fr/fr/patients/)
- Institut national du cancer (https://www.e-cancer.fr)

Cette page donne une information générale. Elle ne remplace pas une consultation : l'indication, la technique et les suites sont adaptées à chaque patient. En cas d'urgence, appelez le 15.